

Breast ultrasound examination (for PGY students)

資料來源：

2003-11-18~21

台灣婦產科醫學會

乳房超音波種子教官訓練課程

檢查前準備事項

- 適宜的工具

- 7.5MHZ以上線型探頭
- 加溫的傳導劑

- 病患受檢體位

- 平躺，枕頭置放於肩頸部下方，雙手自然上舉於頭側
- 調整適當的檢查台高度

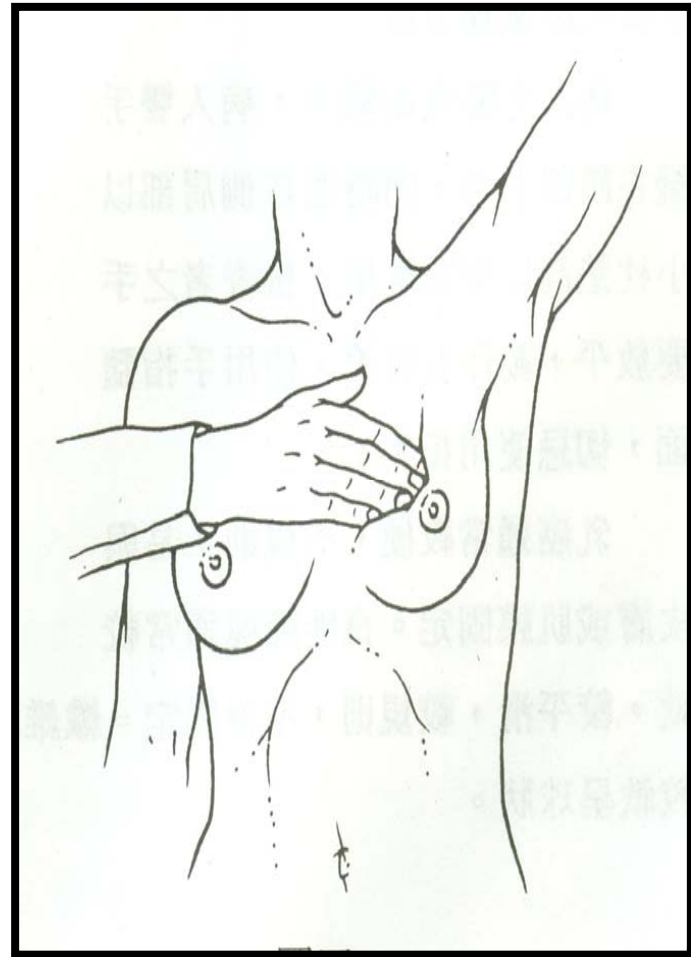
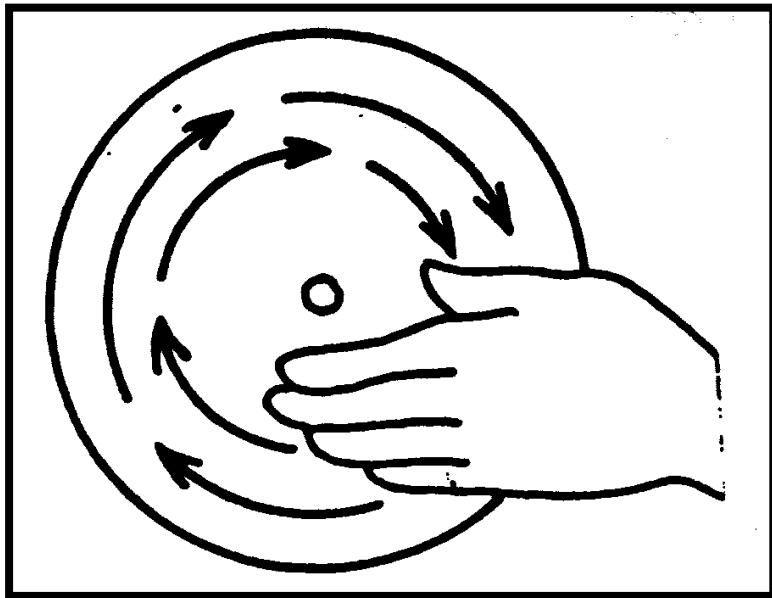
尊重病患隱私權

- 熟練的儀器操作
- 減少不必要的臨床討論、教學
- 良好的醫、病溝通




問診及觸診

- 取得相關資訊
- 便利檢查
- 不易漏失

觸診方法



掃瞄的方法



- 先左後右
- 順時針或逆時針
- 以乳頭為中心放射狀掃描
- 每區域重複數次掃瞄

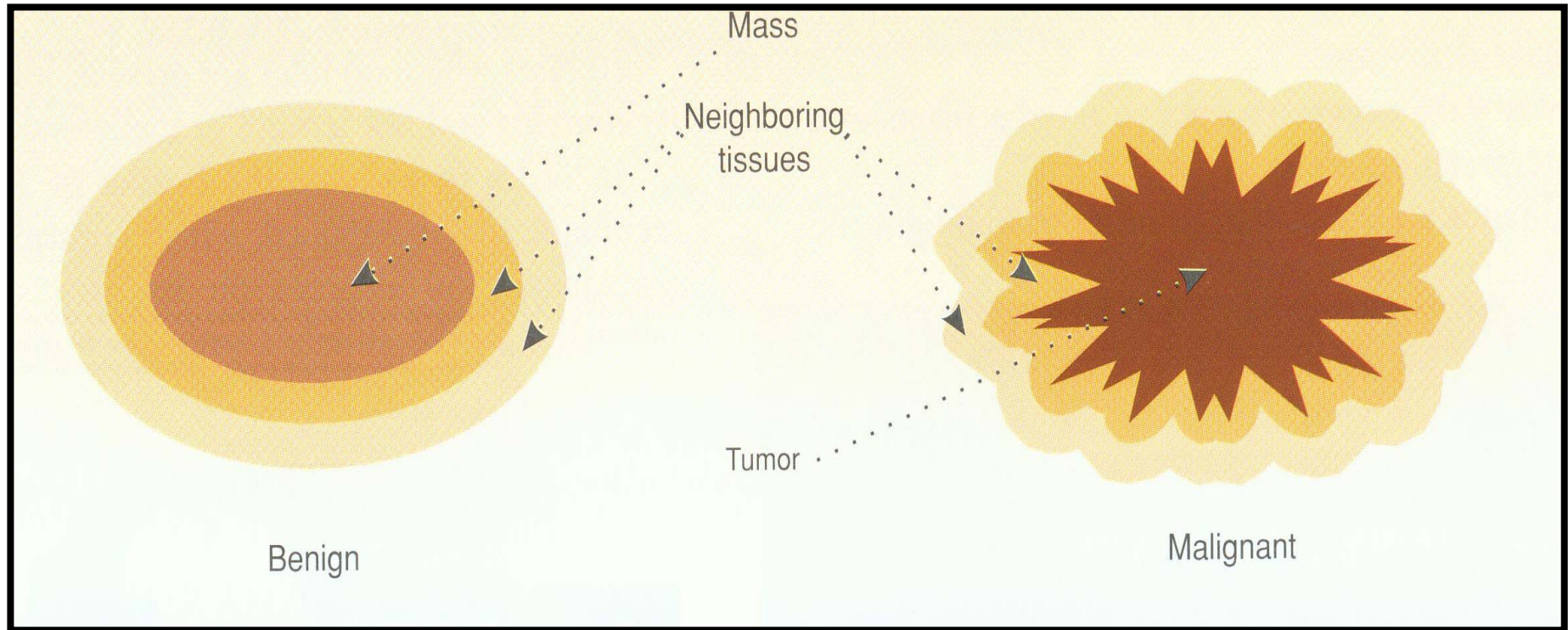
確定受檢部位掃瞄完整

- 每區域重複數次掃瞄
- 掃瞄區域包含：
 - 雙側乳房 → MRM者亦同
 - 腋下 → 淋巴腺及副乳
- 疑似乳癌患者 →
 - 鎖骨上、下淋巴腺、
 - 頸部淋巴腺亦必須檢查

取得精確之診斷影像

- ◆ 以不同切面確認病灶
- ◆ 影像需能確實描述病灶
 - *Position*
 - *Size*
 - *Tumor margin*
 - *Internal echo pattern*
 - *Invasive level*

基本的腫瘤區分



Malignant Characteristics

- Spiculation
- Taller than wide
- Angular margin
- Marked
- hypoechogenicity
- Shadowing
- Punctate calcification
- Duct extension
- Branch pattern
- Microlobulation